Les Cahiers d'Ophtalmologie Mai 2022 n°253:32-4. Pagination 1/3

# Les iris artificiels en 2022

*David Touboul*

*Le rideau irien est essentiel pour la vision, il permet de sélectionner la quantité de lumière entrante en fonction de la luminosité et la profondeur de champ en fonction de la distance des objets regardés. Le recours à une prothèse irienne peut être légitime en cas de traumatisme, de paralysie (syndrome d'Urrets-Zavalia), d'exérèse tumorale (mélanome), de malformations iriennes (colobomes, aniridies), ou de syndrome irido-cornéo-endothélial. Il est très largement déconseillé à des fins cosmétiques car il impose le positionnement devant l'iris naturel en chambre antérieure, ce qui aboutit à un glaucome sévère et à une décompensation endothéliale inévitable. Cette procédure n'est pas validée et n'est pas pratiquée en Europe.*

La couleur de l'iris est déterminée par la quantité de mélanine stockée dans les mélanocytes de la couche superficielle antérieure de l'iris. Elle est très fortement génétiquement déterminée et se stabilise avant la troisième année de vie. Le couleur marron est largement dominante, concernant presque 80% de la population générale, le bleu se situe à environ 15% et le vert à moins de 5%.

## Les prothèses iriennes

Il existe 2 principales options commerciales pour implanter un iris artificiel en 2022. La plus connue est l'offre de la société allemande Human Optics (Customlex Artificialiris, distribué par Ophta France) et, plus récemment, celle du laboratoire russe Reper (distribué par Ophtec). Dans les 2 cas, il s'agit de fines pastilles souples en silicone plus ou moins texturé, avec ouverture pupillaire fixe, implantables par des incisions limbiques d'environ 3 à 4 mm. L'implantation ne se pratique pas sur des yeux phakes, mais aphakes ou pseudophakes, et jamais en chambre antérieure. Ils peuvent se positionner dans le sulcus ciliaire ou dans le sac cristallinien, sans suture ou avec des sutures sclérales. Ils peuvent être associés à une implantation d'implants réfractifs positionnés soit dans le sac cristallinien, soit également suturés à la sclère. Certains gestes peuvent voir l'implant intraoculaire fixé directement à l'iris artificiel. Pour les réparations sectorielles, les iris artificiels peuvent éventuellement être segmentés.

*CHU de Bordeaux*

Les alternatives aux prothèses iriennes sont représentées par l'implantation d'anneaux obturants dans le sac cristallinien, l'utilisation de larges implants rigides avec périphérie obturante (type Morcher), le tatouage cornéen périphérique assisté ou non par laser femtoseconde. Le résultat peut être satisfaisant sur le plan fonctionnel avec ces dernières approches, mais il l'est largement moins sur le plan esthétique. Le tatouage est particulièrement intéressant pour les patients phakes. Dans certains cas, la pupilloplastie par sutures transpupillaires est une solution plus simple et parfois satisfaisante.

La solution la plus élégante pour les yeux traumatisés avec large lacune irienne est l'utilisation d'une prothèse irienne de couleur adaptée à celle de l'œil controlatéral. Le processus de commande des iris artificiels auprès de la société Human Optics est très rigoureux et nécessite une certaine planification. Dans un premier temps, la photographie de l'œil intact doit être prise dans des conditions standardisées. Le chirurgien choisit la texture en fonction de la nécessité de passer des sutures dans l'iris artificiel (fibré ou non). Il faut environ 2 mois pour fabriquer sur mesure 2 ou 3 prothèses identiques, qui seront livrées le jour de la chirurgie. Les exemplaires non utilisés sont à renvoyer sous peine d'être facturés. Le coût actuel des implants est d'environ 3 500 euros TTC, sans contribution de la Sécurité sociale. Une procédure de reconnaissance d'un acte CCAM est en cours depuis quelques années, qui devrait aboutir. Une fois livré, l'iris artificiel doit être implanté après une mise au diamètre de l'œil à opérer par trépanation concentrique à la pupille (diamètre limbique vertical mesuré, moins 1 mm pour le sulcus). Une petite encoche périphérique est également

à pratiquer pour un positionnement supérieur, en guise d'iridectomie. Plusieurs possibilités de fixation existent : soit l'implant est simplement déposé dans le sulcus (pour les déficits partiels car facilement maintenu derrière un iris natif défaillant mais en partie conservé) ; soit il est suturé à la sclère en 2 ou 3 points équidistants. Un implant souple monobloc ou 3 pièces peut être solidarisé par des sutures ou des incisions au dos de l'iris et ensuite voir ses pattes suturées à la sclère ou laissées libres si seul l'iris est suturé. L'enjeu est d'obtenir un plan irien stable et parallèle à la cornée. La pupille doit être esthétiquement et fonctionnellement centrée. La chirurgie peut être plus ou moins complexe en fonction du cas. Les comorbidités au niveau du trabéculum, de la cornée et du pôle postérieur peuvent limiter l'efficacité fonctionnelle.

## Cas pratique

Nous rapportons ici l'exemple d'un patient de 34 ans opéré récemment au CHU de Bordeaux à la suite d'un traumatisme perforant limbique avec avulsion presque totale de l'iris, ayant été laissé pendant presque 2 ans le patient aphake et aniride après une vitrectomie de l'œil droit (*figure 1*).

La vision était conservée grâce au port quotidien d'une lentille à iris peint qu'il tolérait de moins en moins. La rétine et le nerf optique étant sains, il lui a été proposé une reconstruction avec une prothèse irienne Human Optics sur mesure (*figure 2*), associée à la correction de l'aphakie par un bloc suturé en 3 points à la sclère (*figures 3 et 4*).

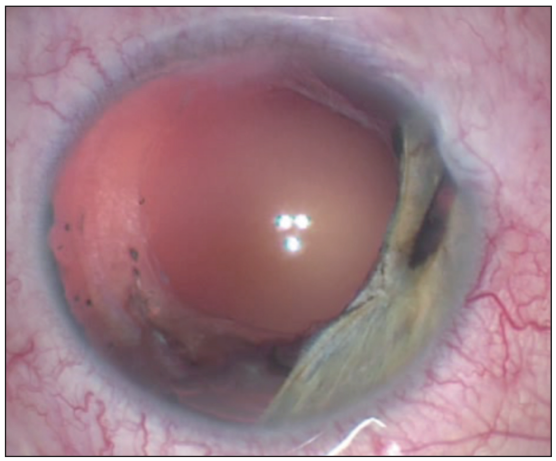

**Figure 1.** *Aspect préopératoire, reliquat irien et aphake avec cornée claire.*

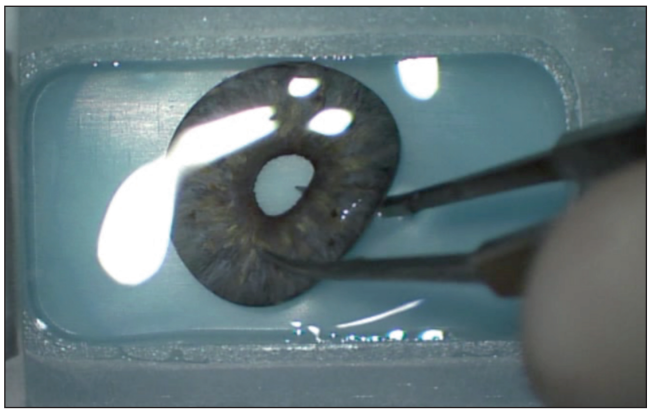

**Figure 2.** *Livraison de l'implant irien.*



**Figure 3.** *Préparation du bloc implant irien et réfractif avec encoche périphérique. L'implant est fixé grâce au passage des haptiques en PMMA par des encoches dans le silicone.*

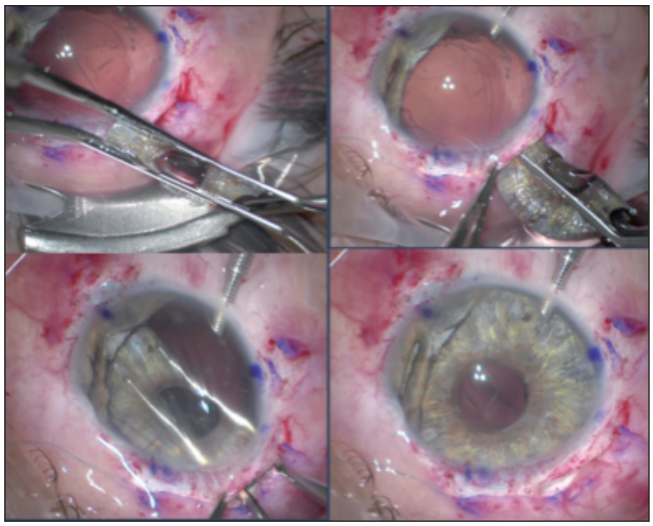

**Figure 4.** *Étapes de l'insertion de l'implant par incision de 3,5 mm après avoir fait passer les sutures sclérales en 3 ponts équidistants. Une infusion permet de maintenir le tonus oculaire.*

**Figure 5.** *Résultat cosmétique postopératoire satisfaisant à 6 mois. À gauche : œil droit opéré. À droite : œil gauche controlatéral.*

Le résultat esthétique est montré en *figure 5*.

Le résultat fonctionnel est satisfaisant avec 6/10 P2 avec correction lunettes : -1(-1,25) 75° Add +2,50.

## Conclusion

L'utilisation de prothèses iriennes est rarement proposée mais elle permet une réhabilitation optimale très satisfaisante lorsque l'indication est justement posée. Le problème du financement devrait se résoudre prochainement. Il ne faut pas hésiter à discuter de cette alternative qui permet de diminuer la photophobie et d'améliorer la vision et l'aspect esthétique. La recherche des comorbidités associées à la lacune irienne doit peser dans la prise de décision opératoire.