

## Neuropathies optiques ischémiques : quel bilan, quel traitement ?

Audrey Fel

**L**a forme non artéritique des neuropathies optiques ischémiques antérieures aiguës (NOIAA) est la plus fréquente chez le sujet de plus de 50 ans. Après avoir rappelé les règles du diagnostic positif de la NOIAA non artéritique et de son bilan, cet article passe en revue les différents traitements : corticoïdes ou anti-VEGF. Cependant, leur efficacité n'a pas encore été prouvée par une étude randomisée et le bilan cardio-vasculaire reste la priorité pour éviter la récurrence controlatérale.

Les neuropathies optiques ischémiques (NOI) regroupent les neuropathies optiques ischémiques antérieures, qu'elles soient artéritiques et non artéritiques, et les formes postérieures. Ces dernières, rares, surviennent le plus souvent au décours d'intervention chirurgicale et ne seront pas détaillées dans cet article.

Les neuropathies optiques ischémiques antérieures aiguës (NOIAA) sont à évoquer en premier lieu en cas d'œdème papillaire unilatéral, correspondant selon les études d'un tiers des cas à un cas sur deux.

La NOIAA non artéritique est la plus fréquente des neuropathies optiques aiguës du sujet de plus de 50 ans avec une incidence annuelle aux Etats-Unis estimée entre 2,3 à 10,2 pour 100 000 habitants.

La NOIAA dans sa forme artéritique reliée à la maladie de Horton ne sera pas traitée ici ; le traitement en reste inchangé par corticothérapie forte dose en prévention de la récurrence controlatérale.

### Diagnostic positif de la NOIAA non artéritique

La NOIAA se manifeste par une baisse de l'acuité visuelle variable de survenue brutale, indolore sauf en cas de céphalées qui orienteront alors le diagnostic vers une forme artéritique. L'examen de l'oculomotricité, du segment antérieur sont sans particularité en dehors d'un éventuel déficit pupillaire afférent relatif. Le fond d'œil retrouve un œdème papillaire unilatéral, si le patient est examiné en phase aiguë de la pathologie (figure 1). Le fond d'œil controlatéral peut mettre en évidence une petite

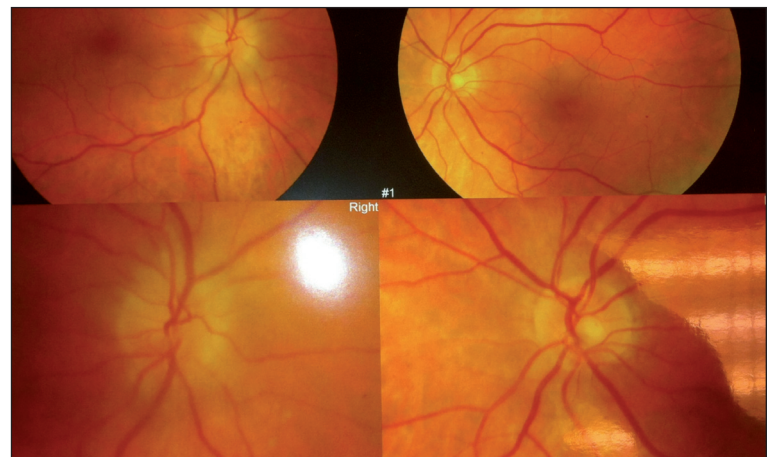

Figure 1. Œdème papillaire dans le cadre d'une NOIAA non artéritique.

papille pleine, constituant un argument supplémentaire pour une origine non artéritique. L'interrogatoire doit s'attacher à rechercher des signes de maladie de Horton ou de pseudo-polyarthrite rhizomélitique, surtout chez un patient de plus de 65 ans.

Le déficit campimétrique retrouve classiquement un déficit altitudinal respectant le méridien horizontal (figure 2).

L'angiographie à la fluorescéine peut lever un doute en cas de retard à la perfusion choroïdienne dans le cas d'une artérite de Horton, ainsi que le dosage de la VS et de la CRP.

Le diagnostic de la NOIAA non artéritique est donc clinique, mais l'association au terrain vasculaire doit guider le bilan paraclinique afin de détecter et corriger d'éventuels facteurs de risques de récurrence homo- ou controlatérale.

Service ophtalmologie, hôpital La Pitié-Salpêtrière, Paris

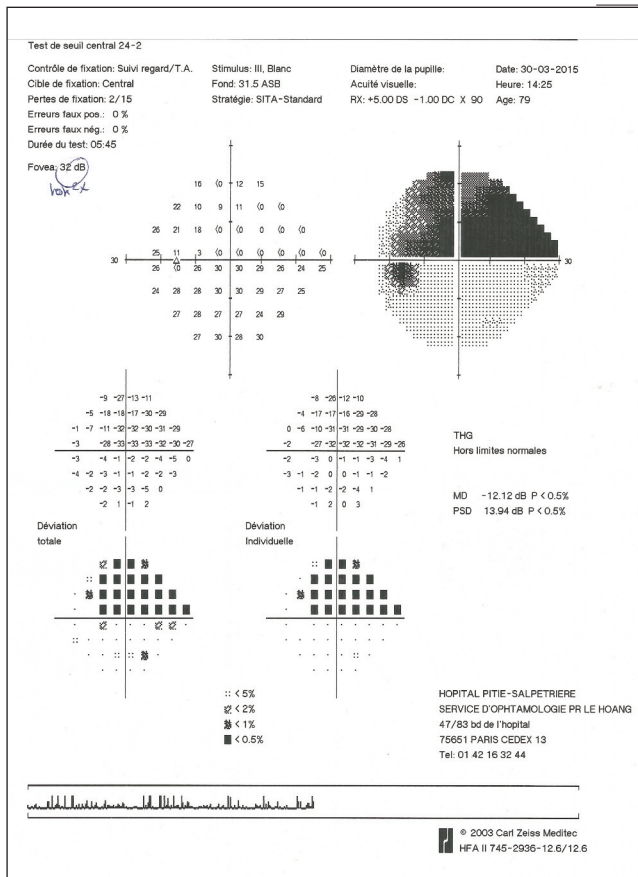


Figure 2. Champ visuel de Humphrey montrant un déficit altitudinal inférieur évocateur de NOIAA non artéritique.

## Bilan de la NOIAA non artéritique

Le mécanisme de la NOIAA non artéritique est complexe mais correspond à une ischémie dans la portion rétro-laminaire du nerf optique. En dehors des facteurs anatomiques impliquant une petite papille pleine réduisant l'espace lors de l'œdème consécutif à cette ischémie, la réduction du flux vasculaire lié à l'athérosclérose est le facteur prépondérant.

Le bilan inclut :

1. la recherche d'une dyslipidémie et ce d'autant que le patient est jeune ;
2. un Doppler tensionnel sur 24 heures afin de démasquer les hypertensions mais également les hypotensions nocturnes.

L'échographie Doppler des troncs supra-aortiques a montré une diminution du flux dans la carotide interne ainsi qu'une augmentation de la paroi carotidienne homolatérale à la neuropathie, rendant cet examen nécessaire lors d'un épisode de NOIAA.

### L'implication prouvée du diabète

Le diabète, dont une méta-analyse de 2013 [1] a confirmé l'implication avec un odd-ratio à 1,64, corrobore

l'augmentation du risque chez les patients diabétiques, est à dépister par un dosage de l'hémoglobine glyquée. Chez les patients diabétiques connus, l'équilibre du diabète doit être vérifié par un dosage sanguin, mais une rétinopathie diabétique doit également être recherchée par un fond d'œil bilatéral car chez ces patients diabétiques présentant une NOIAA, 30,1 % présenteront une rétinopathie diabétique dont 13,1 % menaçante pour la vision.

### L'apnée du sommeil est un facteur de risque majeur

Les études récentes retrouvent cette augmentation du risque relatif ; l'étude de cohorte de Stein *et al.* [2] montre un risque de présenter une NOIAA augmenté de 16 % chez un patient atteint de syndrome d'apnée du sommeil non appareillé comparé à un patient sans apnée du sommeil. Le mécanisme de cette implication reste peu clair mais la pression cérébrale, la vasodilatation ainsi que l'hypoxie seraient des pistes.

### Eliminer les causes iatrogènes et éventuellement l'hypovolémie

Un interrogatoire policier doit être entrepris afin d'éliminer les causes iatrogènes. À ce jour, le sildénafil a été particulièrement impliqué dans une dizaine de cas de NOIAA [3] et l'amiodarone de façon exceptionnelle.

De façon plus anecdotique, l'hypovolémie dans un contexte postopératoire (chirurgie du rachis) et les états d'hypercoagulabilité (lupus érythémateux disséminé, syndrome des antiphospholipides) peuvent être recherchés par un bilan basique de coagulation.

À visée pronostique, l'OCT des couches de fibres nerveuses ainsi que l'analyse des cellules ganglionnaires, à distance de la phase aiguë œdémateuse, permet en corrélation avec le champ visuel d'évaluer la perte cellulaire liée à l'ischémie. Le *tableau I* résume ce bilan non exhaustif.

## Traitement de la NOIAA non artéritique

Tous les traitements de la NOIAA non artéritique ont été évalués en phase aiguë. Les principes du traitement sont les suivants :

- neuroprotection,
- amélioration du flux sanguin,
- diminution de l'œdème du nerf optique,
- thrombolyse.

### Les corticoïdes : controversés

Les corticoïdes ont été essayés en phase aiguë afin de diminuer l'œdème et l'inflammation à l'origine de la nécrose des cellules ganglionnaires rétinienne.

# Clinique

**Tableau I.** Bilan d'une NOIAA.

Exclusion de l'origine artéritique	
Clinique	Douleur articulaire, céphalées, claudication...
Paraclinique	VS CRP, angiographie à la fluorescéine Biopsie de l'artère temporale au besoin
Diagnostic positif	
Clinique	Champ visuel, fond d'œil bilatéral
Bilan étiologique	
Clinique	Prise médicamenteuse ?
Paraclinique	Recherche d'apnées du sommeil Écho-Doppler des troncs supra-aortiques Holter tensionnel sur 24 h Electrocardiogramme Bilan lipidique complet HbA1c
Diagnostic de gravité	
Paraclinique	OCT RNFL et cellules ganglionnaires

En intravitréen, sur une série de 21 patients, la triamcinolone a montré une efficacité sur l'acuité visuelle et le champ visuel à six mois de façon significative mais il n'existe actuellement aucun essai randomisé [4]. L'étude de Thanos *et al.* [5] a comparé en prospectif, quasi randomisé, l'effet des corticoïdes per os à la dose de 1 mg/kg par jour associé à un vasodilatateur versus un vasodilatateur seul. Dans cette série de 60 patients, l'acuité visuelle à six mois a été augmentée par la prise de corticoïdes. Le champ visuel n'était pas modifié par la prise ou non de corticoïdes. La série de Hayreh *et al.* [6], comprenant 613 patients, a laissé le choix au patient entre abstention thérapeutique ou corticoïdes per os à forte dose, et a conclu à une amélioration de l'acuité visuelle et du champ visuel à six mois. Cependant, le biais évident de cette étude laisse la question en suspens.

L'usage des corticoïdes en intraveineux a donc été testé par la suite par Kinori *et al.* [7] dans une étude incluant de façon rétrospective 46 patients avec une absence d'amélioration de l'acuité visuelle à six mois, voire même une aggravation de l'acuité visuelle dans le groupe sous corticoïdes. Les effets secondaires observés par ailleurs justifiaient selon les auteurs la non-prescription de corticoïdes.

La prescription de corticoïdes reste donc extrêmement controversée et doit être discutée au cas par cas chez ces patients polyvasculaires.

## Les anti-VEGF : une efficacité à démontrer

L'autre piste thérapeutique est l'injection intravitréenne d'anti-VEGF.

Le ranibuzimab a été étudié dans cette indication avec une amélioration de l'acuité visuelle chez 14 des 17 patients

ayant bénéficié d'une injection unique dans les 15 jours du début de la neuropathie [8].

Le bévécizumab au cours d'une étude prospective sur 25 patients n'a pas montré son intérêt sur le champ visuel ni l'acuité visuelle ou la densité en fibres à l'OCT.

L'utilisation des anti-VEGF reste donc du domaine de l'essai clinique sans réelle preuve d'efficacité pour le moment [9].

## L'aspirine en prévention secondaire

Le traitement en prévention secondaire de la NOIAA reste de façon empirique l'aspirine. Une seule étude montre de façon rétrospective la prévention d'une récurrence controlatérale (50% versus 18%) et l'allongement du délai avant cette récurrence à la dose de 325 mg par jour [10].

## Conclusion

Il n'existe à ce jour aucun traitement de la NOIAA non artéritique dont l'efficacité ait été prouvée par une étude randomisée. En prévention de la récurrence, un bilan cardiovasculaire doit rester la priorité afin d'éviter la récurrence controlatérale.

## Bibliographie

- Reddy D, Rani PK, Jalali S, Rao HL. A Study of prevalence and risk factors of diabetic retinopathy in patients with non-arteritic anterior ischemic optic neuropathy (NA-AION). *Semin Ophthalmol.* 2015;30(2):101-4.
- Stein JD, Kim DS, Mundy KM *et al.* The association between glaucomatous and other causes of optic neuropathy and sleep apnea. *Am J Ophthalmol.* 2011;152(6):989-98.
- McGwin G Jr, Vaphiades MS, Hall TA, Owsley C. Non-arteritic anterior ischaemic optic neuropathy and the treatment of erectile dysfunction. *Br J Ophthalmol.* 2006;90(2):154-7.
- Radoi C, Garcia T, Brugniart C *et al.* Intravitreal triamcinolone injections in non-arteritic anterior ischemic optic neuropathy. *Graefes Arch Clin Exp Ophthalmol.* 2014;252(2):339-45.
- Prokosch V, Thanos S. Visual outcome of patients following NAION after treatment with adjunctive fluocortolone. *Restor Neurol Neurosci.* 2014;32(3):381-9.
- Hayreh SS, Zimmerman MB. Non-arteritic anterior ischemic optic neuropathy: role of systemic corticosteroid therapy. *Graefes Arch Clin Exp Ophthalmol.* 2008;246(7):1029-46.
- Kinori M, Ben-Bassat I, Wasserzug Y *et al.* Visual outcome of megadose intravenous corticosteroid treatment in non-arteritic anterior ischemic optic neuropathy - retrospective analysis. *BMC Ophthalmol.* 2014;14:62.
- Saatci AO, Taskin O, Selver OB *et al.* Efficacy of intravitreal ranibizumab injection in acute nonarteritic ischemic optic neuropathy. *Open Ophthalmol J.* 2013;7:58-62.
- Rootman DB, Gill HS, Margolin EA. Intravitreal bevacizumab for the treatment of nonarteritic anterior ischemic optic neuropathy. *Eye (Lond).* 2013;27(4):538-44.
- Salomon O, Huna-Baron R, Steinberg DM *et al.* Role of aspirin in reducing the frequency of second eye involvement in patients with non-arteritic anterior ischaemic optic neuropathy. *Eye (Lond).* 1999;13(Pt 3a):357-9.